

# VALUTAZIONE STATISTICA ED ECOGRAFICA DELLE LESIONI A CARICO DEL TENDINE FLESSORE SUPERFICIALE DELLE FALANGI IN 190 CAVALLI DA CORSA

## STATISTICAL AND ULTRASONOGRAPHICAL EVALUATION OF SUPERFICIAL DIGITAL FLEXOR TENDON INJURIES IN 190 RACE HORSES

ALESSANDRA VIGLIANI\*, EMILIO BONIPERTI\*\*, ELEONORA SCUDO\*, SABRINA VAIRO\*\*\*

\* *Libero professionista, Milano*; \*\* *Libero professionista, Barengo (NO)*; \*\*\* *Libero Professionista, Torino*

### Riassunto

La tendinite del flessore superficiale delle falangi è una patologia frequente nel cavallo sportivo e può seriamente limitarne il futuro agonistico. Questo lavoro, svolto su cavalli atleti (purosangue, trottatore, cavallo da concorso ippico) nell'arco di tre anni, ha valutato, mediante esame ecografico, 190 casi di tendiniti del flessore superficiale delle falangi prendendo in considerazione attitudine, età, sesso, arto (destro o sinistro) dei soggetti considerati e lo stadio (acuto o cronico) della tendinite. Per quanto riguarda le categorie purosangue e trottatore si è riscontrata un'alta incidenza delle tendiniti nei soggetti di due anni prevalentemente in quelli di sesso maschile. Abbiamo inoltre evidenziato che nel purosangue l'arto più frequentemente interessato era il destro mentre nel trottatore il sinistro. Il settore tendineo maggiormente colpito è risultato essere il 2B.

### Summary

*Tendinitis of superficial digital flexor tendon represents a major cause of injury in the equine athlete. During this three years study, involving athletic horses (Thoroughbreds, Standardbreds, Show-jumpers) we have evaluated by ultrasonography 190 cases of superficial digital flexor tendinitis. We have considered some variables like: attitude, age, sex, limb (right or left) and stage (acute or chronic). Both Thoroughbreds and Standardbreds have a high incidence of tendinitis when they are two years old, most are males than females. In Thoroughbreds tendinitis happens more frequently on the right limb, while in Standardbreds on the left one. The mostly involved tendon sector is 2B.*

### INTRODUZIONE

Uno dei maggiori problemi per l'industria ippica mondiale è rappresentato dalle tendiniti, che risultano essere le più frequenti patologie dei tessuti molli, soprattutto nei cavalli da corsa (galoppatori e trottatori) (Reef 1988 e 1998). In particolar modo sono di comune riscontro le lesioni a carico del tendine flessore superficiale delle falangi (Reef 1990 e 1998).

Le lesioni dei tendini flessori superficiali possono interessare l'8-43% dei purosangue in allenamento (Genovese *et al.* 1993; Goodship *et al.* 1993; Wilson *et al.* 1996; Marr *et al.* 1993; Dowling *et al.* 2000) e possono seriamente compromettere il futuro atletico dei pazienti sia per i lunghi periodi che i processi di guarigione tendinea necessita-

no, sia per le basse percentuali, pari a circa il 20-60%, di soggetti trattati in grado di tornare, con successo, alla carriera sportiva (Reef 1988; Marr 1993; Genovese 1990 e 1996). Precedenti studi hanno dimostrato come più dell'80% di questi animali andrà nuovamente incontro a traumi tendinei (Silver *et al.* 1993; Bramlage 1986; Genovese *et al.* 1996; Sawdon *et al.* 1996; Genovese *et al.* 1997).

In tali lesioni il grado di danneggiamento del tendine può variare da una lieve perdita di allineamento delle fibre collagene, alla loro parziale o completa rottura (Reef 1998). Il tessuto di cicatrizzazione, con funzione riparativa, determina un'alterazione della normale struttura del tendine compromettendone in modo definitivo la funzionalità predisponendo a successive ricadute (Dowling 2000; Pool 1996).

L'eziopatogenesi della tendinite non è stata ancora del tutto chiarita ma sembra sia da ricondursi a cambiamenti subclinici della micro-anatomia che, parallelamente all'eccessivo carico meccanico cui il tendine viene sottoposto, sembra accelerino i processi degenerativi e causino una progressiva degenerazione fibrillare con conseguente scompaginamento della matrice tendinea (Dowling 2000).

Il tendine equino sano per la sua composizione di fibre collagene strettamente ravvicinate e disposte longitudinalmente si presenta all'esame ecografico come una struttura altamente ecogena (Genovese 1986).

Il tendine, in caso di lesioni manifesta ecograficamente una perdita più o meno marcata del grado di ecogenicità e di allineamento delle fibre (Reef 1998).

L'elevata incidenza di tali lesioni ed i lunghi tempi di convalescenza associati alle attuali terapie che a lungo termine risultano essere poco consistenti costituisce una delle maggiori cause di perdita economica dell'industria ippica.

Le terapie attualmente più utilizzate sono:

- 1 - programmi di esercizio controllato;
- 2 - terapie farmacologiche: antinfiammatori per via generale, infiltrazioni locali con Beta-aminopropionitril fumarato (BAPN-F), polisolfatiglicosaminoglicani (PSGAG) o acido ialuronico;
- 3 - terapie chirurgiche come la desmotomia del legamento accessorio o lo splitting tendineo;
- 4 - vescicanti; blister; laser; onde elettromagnetiche (Reef 1988; Marr 1993; Genovese 1990 e 1996).

## MATERIALI E METODI

La diagnosi di tendinite è stata fatta mediante l'esame clinico e confermata all'esame ecografico.

L'esame ecografico è stato realizzato con un ecografo portatile Dynamic Imaging con sonda lineare da 7,5 MHz con interposto un distanziatore.

Le immagini sono state documentate con una stampante Sony mod UP-860 e con un registratore di immagini Sony modello MVC-FDR1 MAVICAP.

Con l'esame clinico si è valutato mediante la palpazione della regione metacarpale la tumefazione, la dolorabilità e l'aumento della temperatura (gonfiore, dolore e calore).

L'area da esaminare è stata tosata accuratamente e coperta da un leggero strato di gel da ecografia. La valutazione ecografica dell'intera porzione metacarpale del tendine flessore superficiale è stata effettuata sia secondo il piano longitudinale che quello trasversale (Reef 1998). Partendo dal bordo distale dell'osso carpale accessorio, e proseguendo distalmente fino al nodello si è diviso il tendine flessore in 7 sezioni, ognuna della lunghezza di circa 4 cm (1A; 1B; 2A; 2B; 3A; 3B; 3C) (Genovese 1986). Le aree danneggiate sono state individuate come zone anecogene o ipoecogene.

La severità delle lesioni è stata valutata in modo soggettivo considerando il grado d'allineamento delle fibre (G.A.) per quel che concerne le sezioni longitudinali e il grado d'ecogenicità (G.E.) per le sezioni trasversali (Reef 1998).

Si sono quindi utilizzati 4 gradi di lesioni più un grado 0 che rappresenta il tendine fisiologico (Fig. 1).

(G.A.)	GRADO DI LESIONE		(G.E.)
100%		0	100%
100% 75%		1	100% 75%
75% 50%		2	75% 50%
50% 25%		3	50% 25%
< 25%		4	< 25%

FIGURA 1 - G.A.: grado d'allineamento delle fibre.  
G.E.: grado d'ecogenicità.  
Grado di lesione: punteggio conferito a ciascuna lesione secondo la gravità.

- Il grado 0 ha un perfetto allineamento delle fibre e un grado d'ecogenicità pari al 100%, vi appartengono le sezioni di tendini che non presentano lesione.
- Il 1° grado ha G.E. da 100% al 75% e G.A. da 100% al 75%. Il tendine si presenta per lo più ecogeno.
- Il 2° grado ha G.E. che oscilla da un 75% ad un 50%; anche il G.A. varia dal 75% al 50%. Il tendine presenta una prevalenza di aree ecogene.
- Il 3° grado ha G.E. dal 50 al 25% e G.A. dal 50 al 25%. Il tendine presenta una prevalenza di aree anecogene.
- Il 4° grado ha G.E. dal 25% allo 0% e G.A. dal 25% allo 0%. Il tendine si presenta per lo più anecogeno.

Il lavoro si è svolto su 146 soggetti di sesso maschile (137 interi e 9 castrati) e 44 femmine.

In base all'anamnesi ogni lesione è stata classificata come acuta nel caso in cui essa sia insorta nei 15 giorni precedenti alla prima visita; cronica nel caso in cui essa sia insorta da più di due settimane.

Per ogni caso di tendinite si è registrato il settore in cui la lesione si presentava di maggior gravità assegnandogli un punteggio da 1 a 4.

Ad ognuna delle sette sezioni, infine, è stato conferito un punteggio basato sulle 5 classi di lesioni sopra descritte in modo da ottenere, per ogni tendine, uno "score" finale globale, ulteriore oggetto della nostra indagine statistica.


## RISULTATI

Per ogni soggetto sono stati raccolti dati relativi a: tipo di lesione (acuta o cronica); arto interessato (anteriore destro o sinistro); età; sesso; punteggio del settore più gravemente compromesso; punteggio globale della lesione.

I 147 purosangue sottoposti ad esame ecografico avevano un'età compresa fra i 2 e i 10 anni di cui 46 (31%) risulta avere 2 anni e, globalmente, il 73% risulta compreso fra i 2 ed i 4 anni. Ed erano così suddivisi: 46 di due anni, 38 di tre anni, 23 di quattro anni, 14 di cinque anni, 11 di sei anni, 10 di sette anni, 3 di otto anni, 1 di nove anni ed infine 1 di dieci anni. Il campione consta di 29 femmine e di 118 maschi (112 interi e 6 castroni); di 82 lesioni localizzate all'arto anteriore destro (56%) e di 65 lesioni (44%) localizzate all'arto anteriore sinistro (Graf. 1); di 110 lesioni ad insorgenza acuta e di 37 ad andamento cronico (Graf. 3).

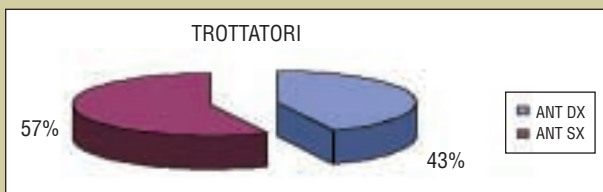
**GRAFICO 1**

ARTO	ANT DX	ANT SX
PSI	82	65



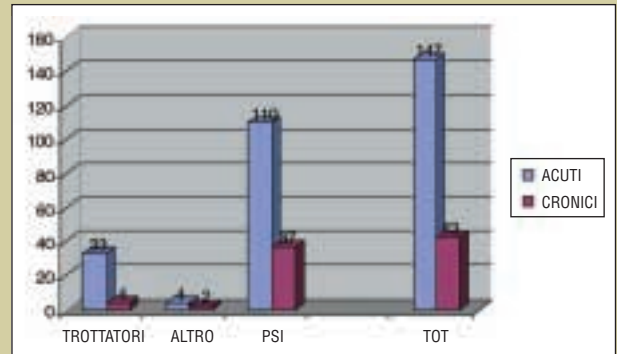
**GRAFICO 2**

ARTO	ANT DX	ANT SX
TROTTER	16	21



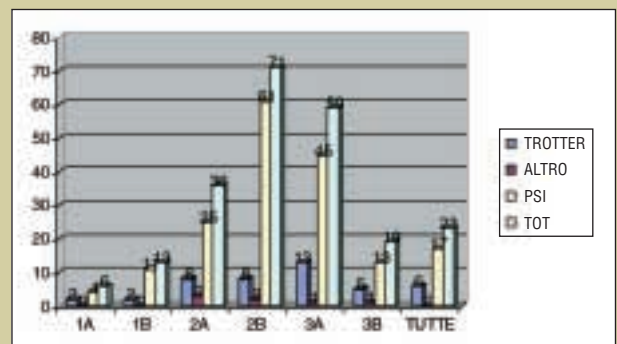
**GRAFICO 3**

TIPO di LESIONE	ACUTI	CRONICI
TROTTER	33	4
ALTRO	4	2
PSI	110	37
TOT	147	43



**GRAFICO 4**

SETTORE di > LESIONE	1A	1B	2A	2B	3A	3B	TUTTE
TROTTER	2	2	8	8	13	5	6
ALTRO	0	0	3	2	1	1	0
PSI	4	11	25	61	45	13	17
TOT	6	13	36	71	59	19	23



Sono stati inoltre visitati 37 trottatori: 20 (54%) di due anni, 6 di tre anni, 5 di quattro anni e 2 di cinque anni, 3 di sei anni ed infine 1 di sette anni. Il campione consta di 12 femmine e 25 maschi (22 interi e 3 castroni); di questo gruppo il 43% (16 soggetti) presentava lesioni localizzate all'arto anteriore destro ed il 57% (21 soggetti) all'arto anteriore sinistro (Graf. 2); di 33 lesioni ad insorgenza acuta e di 4 ad andamento cronico (Graf. 3).

I cavalli di altre attitudini sportive (concorso ippico e completo) stavano in un range compreso fra i 4 ed i 13 anni.

La variabile età della casistica complessiva considerata, vede 66 soggetti di 2 anni; 44 di 3 anni; 30 di 4 anni; 16 di 5 anni; 14 di 6 anni; 12 di 7 anni e 8 con più di 7 anni.

In tutte le categorie esaminate si è ottenuta un'incidenza nettamente superiore dei maschi - 137 interi e 9 castroni - (146 soggetti - 67%) rispetto alle femmine (44 soggetti - 33%).

Per le altre categorie, a fronte di un numero assai limitato di popolazione campione (6 soggetti) si sono avute incidenze del 50% sia per l'arto destro che sinistro.

Dei 190 soggetti esaminati, 147 (77%) presentavano lesioni di tipo acuto ovvero aventi un'insorgenza non superiore alle due settimane antecedenti la diagnosi e 43 (23%) di tipo cronico (Graf. 3).

L'incidenza delle lesioni nelle 7 aree mostra nei trottatori il 5% (2) di lesioni localizzate nel settore 1A; il 5% (2) di lesioni localizzate nel settore 1B; il 18% (8) nell'area 2A ed il 18% (8) nell'area 2B; il 29% (13) nell'area 3A; l'11% (5) nell'area 3B; il 14% (6) per tutta la lunghezza del tendine. Nei purosangue il 2% (4) di lesioni sono localizzate nel settore 1A; il 6% (11) di lesioni sono localizzate nel settore 1B; il 14% (25) nell'area 2A ed il 35% (61) nell'area 2B; il 26% (45) nell'area 3A; il 7%

(13) nell'area 3B; il 10% (17) per tutta la lunghezza del tendine. Nei soggetti delle altre attitudini sportive si è riscontrato un 43% (3) nell'area 2A ed il 29% (2) nell'area 2B; il 14% (1) nell'area 3A; il 14% (1) nell'area 3B. Considerando tutta la popolazione campione senza suddividerla in base all'attitudine si è estrapolato un 3% di lesioni localizzate nel settore 1A; un 5,7% di lesioni localizzate nel settore 1B; un 16% di lesioni localizzate nel settore 2A; un 31% di lesioni localizzate nel settore 2B; un 26% di lesioni localizzate nel settore 3A; un 8,3% di lesioni localizzate nel settore 3B ed infine un 10% di lesioni diffuse a più settori.

Non abbiamo mai osservato lesioni nell'area 3C (Graf. 4).

GRAFICO 5

PUNTEGGIO	1	2	3	4
TROTTER	11	14	10	2
ALTRO	1	5	0	0
PSI	38	44	49	16

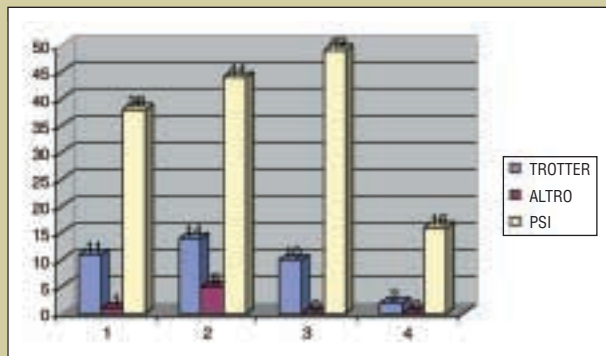
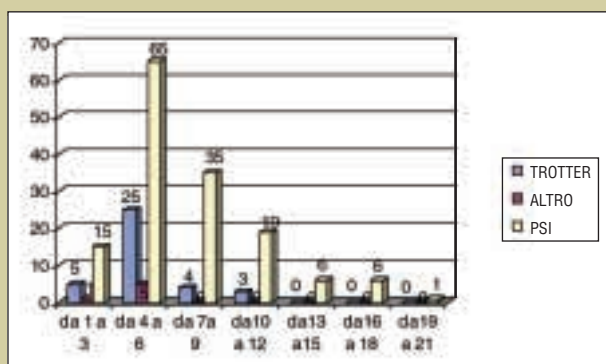


GRAFICO 6

GRAVITÀ della LESIONE	da 1 a 3	da 4 a 6	da 7° a 9	da 10 a 12	da 13 a 15	da 16 a 18	da 19 a 21
TROTTER	5	25	4	3	0	0	0
ALTRO	1	5	0	0	0	0	0
PSI	15	65	35	19	6	6	1



Il Grafico 5 descrive le classi di punteggio considerando, per ciascun soggetto esaminato solo la lesione di diametro maggiore.

Infine il punteggio complessivo (dato dalla somma dei punteggi riscontrati in ognuno dei sette settori) è stato descritto nel Grafico 6.

## CONCLUSIONI

Dai risultati ottenuti si evince un'elevata frequenza d'animali giovani (2 anni) colpiti da tendiniti del tendine flessore superficiale delle falangi e ciò è da ricondursi, oltre al maggior numero di soggetti considerati appartenenti a questa fascia d'età, a diversi fattori fra cui si annovera il

sovraccarico d'allenamento che, nella maggior parte dei casi, non rispetta il fisiologico periodo d'adattamento al lavoro necessario al tendine.

Tra i soggetti affetti da lesioni al tendine flessore superficiale abbiamo rilevato una prevalenza di maschi (castroni ed interi) che si può ricondurre alla differente mole somatica dei due sessi associata alla minor precocità atletica. Nei maschi il maggior sviluppo dei gruppi muscolari, in particolare del treno anteriore, potrebbe determinare un aumento di carico e di sollecitazioni sulla struttura tendinea.

La maggior frequenza di lesioni localizzate all'arto sinistro nella categoria dei trottori è da ricondursi, probabilmente, al senso di marcia antiorario durante le corse e, conseguentemente, anche durante gli allenamenti. Questo porta ad un maggior carico, in curva, dell'arto anteriore sinistro localizzato all'interno. Le lesioni tendinee vedono la loro origine in un improvviso aumento delle forze di carico che superano le capacità elastiche del tendine (Dowling 2000). Questo può succedere, ovviamente, in qualsiasi momento ma è più probabile che avvenga nelle andature veloci quando l'arto viene caricato massivamente ed il tendine giunge al limite delle sue capacità elastiche (Dowling 2000). Il tipo di terreno che condiziona la velocità del cavallo, la fatica, la ferratura e, soprattutto, il peso sono tutti fattori che aumentano il picco di carico e, di conseguenza, sono potenziali fattori di rischio (Smith 1994).

Analogo discorso vale per i purosangue per i quali la maggior frequenza di lesioni è a carico dell'arto anteriore destro giacché gli allenamenti vengono effettuati sei giorni su sette a mano destra ed il senso di corsa è orario.

In tutte le categorie di animali analizzate si è riscontrato un maggior numero di casi acuti, probabilmente questo è dovuto alla necessità, in caso di segni clinici, quali gonfiore, dolore e zoppia, di una impellente conferma diagnostica di tali sintomi e la valutazione del danno. D'altra parte le lesioni croniche, vengono, per lo più, trattate dall'allenatore senza consultare il veterinario con "rimedi da campo" (blister).

Il settore tendineo in cui abbiamo riscontrato il maggior numero di lesioni è quello medio distale (2B) poiché nella sezione trasversale della parte media si riscontra un diametro minore rispetto alle parti prossimale e distale e non si ha rivestimento da parte della guaina sinoviale (Webbon 1973 e 1977 e 1978). Inoltre la parte media viene anche denominata, in gergo, "area fredda" per via della vascolarizzazione che, a questo livello, è alquanto esigua (Goodship 1996, Denoix 1997). Infine lo stress meccanico è più marcato nella parte media del tendine rispetto ai settori in prossimità delle inserzioni (Dyson 2003, Genovese 1996, Adams 1990).

Inoltre, confrontando la tabella del punteggio dei trottori con quella dei galoppatori si può evidenziare come i primi arrivino ad un range totale di gravità fra i 10 e i 12 punti mentre i PSI arrivino fino a valori di gravità pari a 21 punti.

Il punteggio più elevato che si riscontra nella popolazione dei purosangue si può ricondurre, probabilmente, alla maggior sollecitazione da carico dovuta alla velocità più sostenuta, sia nel lavoro in piano che durante il salto delle siepi.

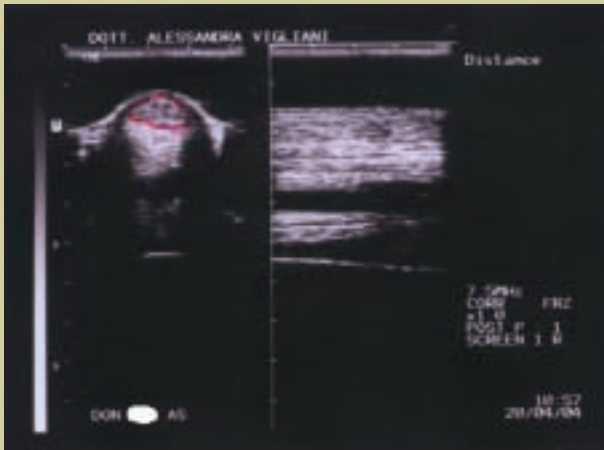


FIGURA 2 - Immagine ecografica trasversale e longitudinale dello stinco palmare anteriore sinistro in un caso clinico di PSI maschio intero di due anni. La lesione visibile al SDTF come area anecogena è classificata di 1° grado.

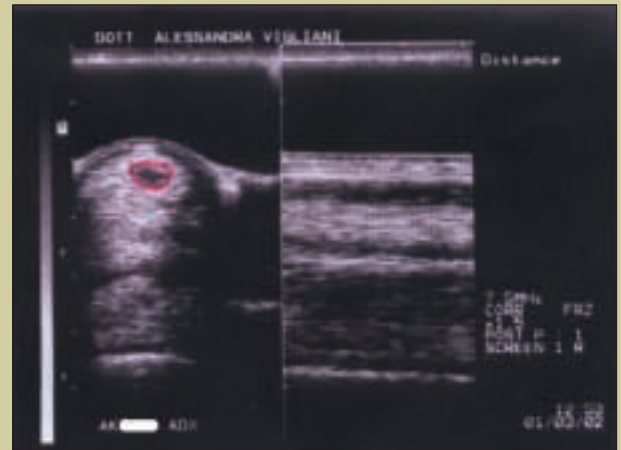

FIGURA 4 - Immagine ecografica trasversale e longitudinale dello stinco palmare anteriore destro in un caso clinico di PSI di femmina di quattro anni. La lesione visibile al SDTF come area anecogena è classificata di 3° grado.

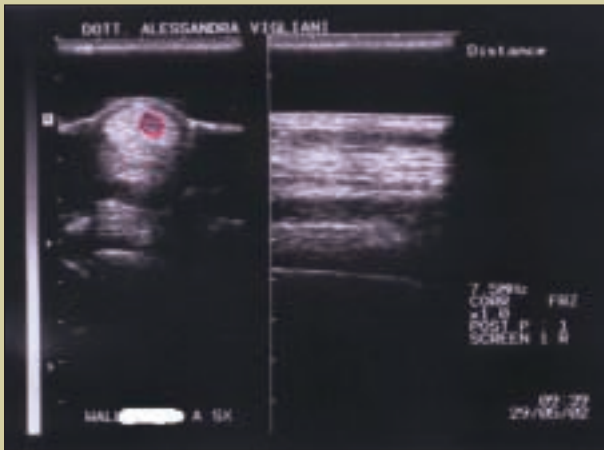


FIGURA 3 - Immagine ecografica trasversale e longitudinale dello stinco palmare anteriore sinistro in un caso clinico di PSI maschio intero di due anni. La lesione visibile al SDTF come area anecogena è classificata di 2° grado.

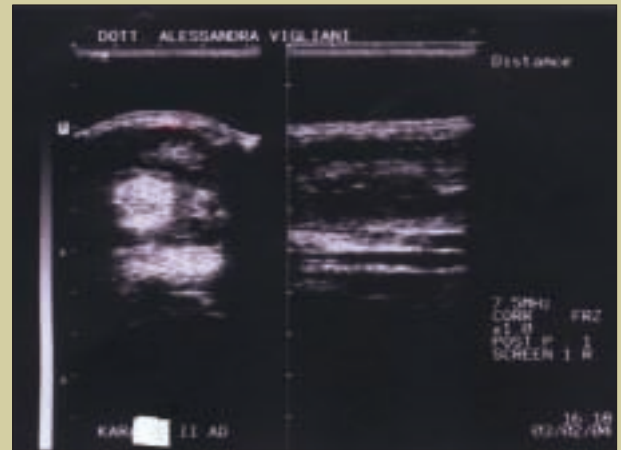


FIGURA 5 - Immagine ecografica trasversale e longitudinale dello stinco palmare anteriore destro in un caso clinico di PSI di maschio castrone di cinque anni. La lesione visibile al SDTF come area anecogena è classificata di 4° grado.

Infine si aggiunge la differente biomeccanica delle due andature: il galoppo è un'andatura asimmetrica a quattro tempi in cui, per una breve frazione di tempo, si ha il completo carico del peso su un solo arto anteriore, mentre il trotto è un'andatura diagonale simmetrica a due tempi in cui il carico del peso viene suddiviso fra i bipedi. (Stashak 1987)

## Parole chiave

*Cavalli; tendine flessore superficiale delle falangi; tendinite; ecografia.*

## Key words

*Horse; superficial digital flexor tendon; tendonitis; ultrasonography.*

## Bibliografia

1. Bramlage LR (1986) Superior check desmotomy as a treatment of superficial digital flexor tendonitis: initial report. Proc Am Ass Equine Pract, 365-369.
2. Bramlage LR (1996) Surgical management of tendonitis and desmitis. Proc Dubai Equine Int Symp, 375-378.
3. Dyson SJ (2003) Medical management of superficial digital flexor tendonitis. 12 th Annual Scientific meeting of european college of veterinary surgeon 112-114.
4. Dowling BA, Dart AJ, Hodgson DR, Smith RKW (2000) Superficial digital flexor tendonitis in the horse. Equine Vet J 32, 369-378.
5. Genovese RL, Hauser ML, Rantanen NW, Simpson BS (1986) Diagnostic ultrasonography of equine limbs. Vet Clin North Am (Equine Pract) 2, 145-226.
6. Genovese RL, Rantanen NW, Simpson BS (1987) The use of ultrasonography in the diagnosis and management of injuries of equine limb. Comp Cont Educ Pract Vet 9, 945.
7. Genovese RL (1990) Clinical experience with quantitative analysis of superficial digital flexor tendon injuries in Thoroughbred and Standardbred racehorse. Vet Clin North Am (Equine Pract) 6, 129-145.
8. Genovese RL (1993) Prognosis of superficial flexor tendon and suspensory ligament injuries. Proc Am Ass Equine Pract 39, 17-19.

9. Genovese RL, Reef VB, Longo KL, Byrd JW, Davis WM (1996) Superficial digital flexor tendonitis long term sonographic and clinical study of racehorses. *Proc Dubai Equine Int Symp*, 187-205.
10. Genovese RL (1997) Quantitative sonographic assessment in the clinical management of superficial digital flexor tendon injuries in Thoroughbred racehorse. *Proc Am Ass Equine Pract*, Lexington, Ky, 285-290.
11. Goodship AE (1993) The pathophysiology of the flexor tendons in the horse. *Equine Vet. Educ.* 5, 23-29.
12. Goodship AE, Birtch HL (1996) The pathophysiology of the flexor tendons in the equine athlete. *Proc Dubai Equine Int Symp*, 83-107.
13. Marr C.M, Love S, Boyd JS (1993) Factors affecting the clinical outcome of injuries to the superficial digital flexor tendon in national hunt and point-to-point racehorses. *Vet Rec*, 476-479.
14. Pool RR (1996) Pathologic changes in tendonitis of athletic horse. *Proc Dubai Equine Int Symp*, 109-117.
15. Reef VB (1988) Types of tendon and ligament injuries detected with diagnostic ultrasound: description and follow up. *Proc Am Ass Equine Pract*, Lexington, Ky, 245-248.
16. Reef VB (1990) Ultrasonic evaluation of tendons and ligaments. *Current Practice of Equine Surgery*, 425-435.
17. Reef VB (1998) Managing superficial digital flexor tendinitis in horses. *Vet Med Supplement*, 3-22.
18. Sawdon H, Yovich JV and Booth (1996) Superficial digital flexor tendonitis in racehorses: long term follow up of conservatively managed cases. *Aust Equine Vet*, 21-25.
19. Silver IA, Brown PM and Goodship AE (1993) A clinical and experimental study of tendon injuries, healing and treatment in horses. *Equine Vet J*, 1-43.
20. Smith RKW, Jones R, Webbon PM (1994) The cross-sectional areas of normal equine digital flexor tendons determined ultrasonographically. *Equine Vet J*, 460-465.
21. Stashak T. S. (1987), *Natural and artificial gaits*. Adams' Lameness in Horses, Ed Lea & Febiger, Philadelphia, 834-839.
22. Van Schie HTM et al. (2000) Ultrasonographic tissue characterization of equine superficial digital flexor tendons by means of gray level statistics. *AJVR*, 210-218.
23. Webbon PM (1978) A histological study of macroscopically normal equine digital flexor tendons. *Equine Vet J*, 253-259.
24. Webbon PM (1977) A post mortem study of equine digital flexor tendons. *Equine Vet J*, 61-67.
25. Webbon PM (1973) Equine tendon stress injuries. *Equine Vet J*, 58-64.
26. Wilson JH, Robinson RA, Jensen RC, McArdle CJ (1996) Equine soft tissue injuries associated with racing descriptive statistics from American racetracks. *Proc Dubai Equine Int Symp*, 1-21.